

平成25年度 腹部超音波 問題&解答

松阪中央総合病院 中央検査科
上阪 浩矛

問題1

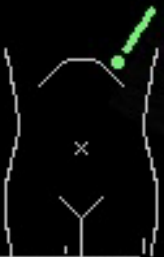- “*”が示すものは、次のうちどれでしょうか？

(画像1参照)

1. 肺
2. 肝臓
3. 脾臓
4. 膵臓
5. 腎臓

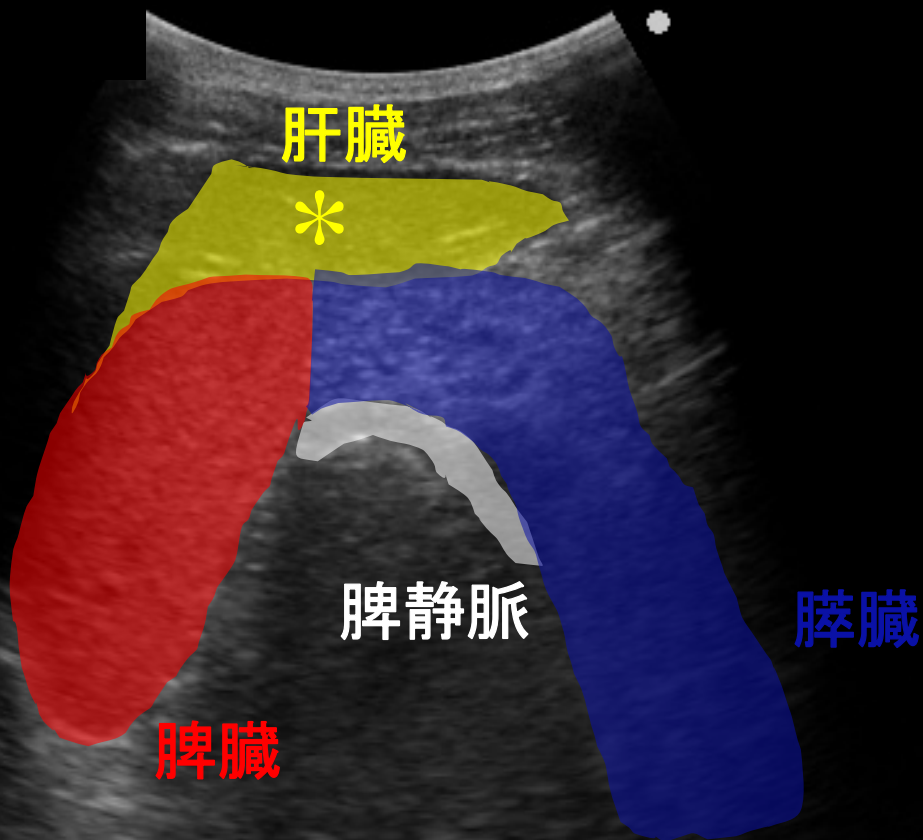
画像1

209
2



画像1

209
2



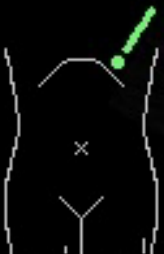肝臓



脾静脈

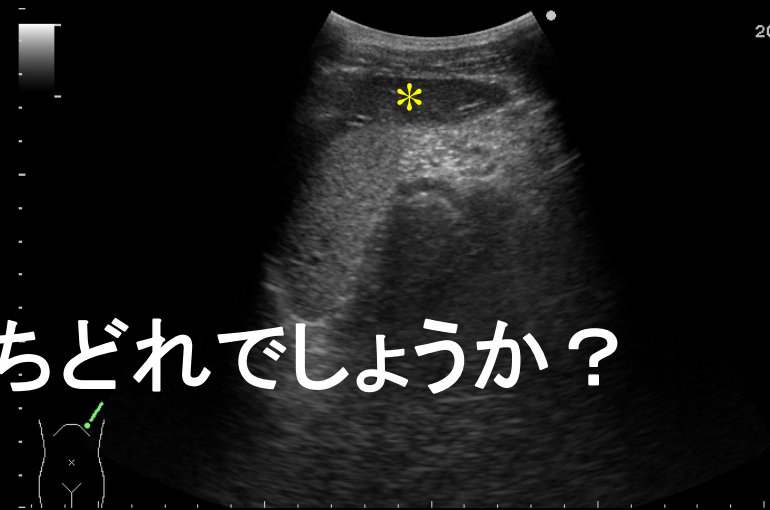膵臓

脾臓



問題1

- “*”が示すものは、次のうちどれでしょうか？
(画像1参照)



- | | |
|-------|--------------|
| 1. 肺 | 1/34 (3%) |
| 2. 肝臓 | 23/34 (68%) |
| 3. 脾臓 | 10/34 (29%) |
| 4. 膵臓 | 0/34 (0%) |
| 5. 腎臓 | 0/34 (0%) |

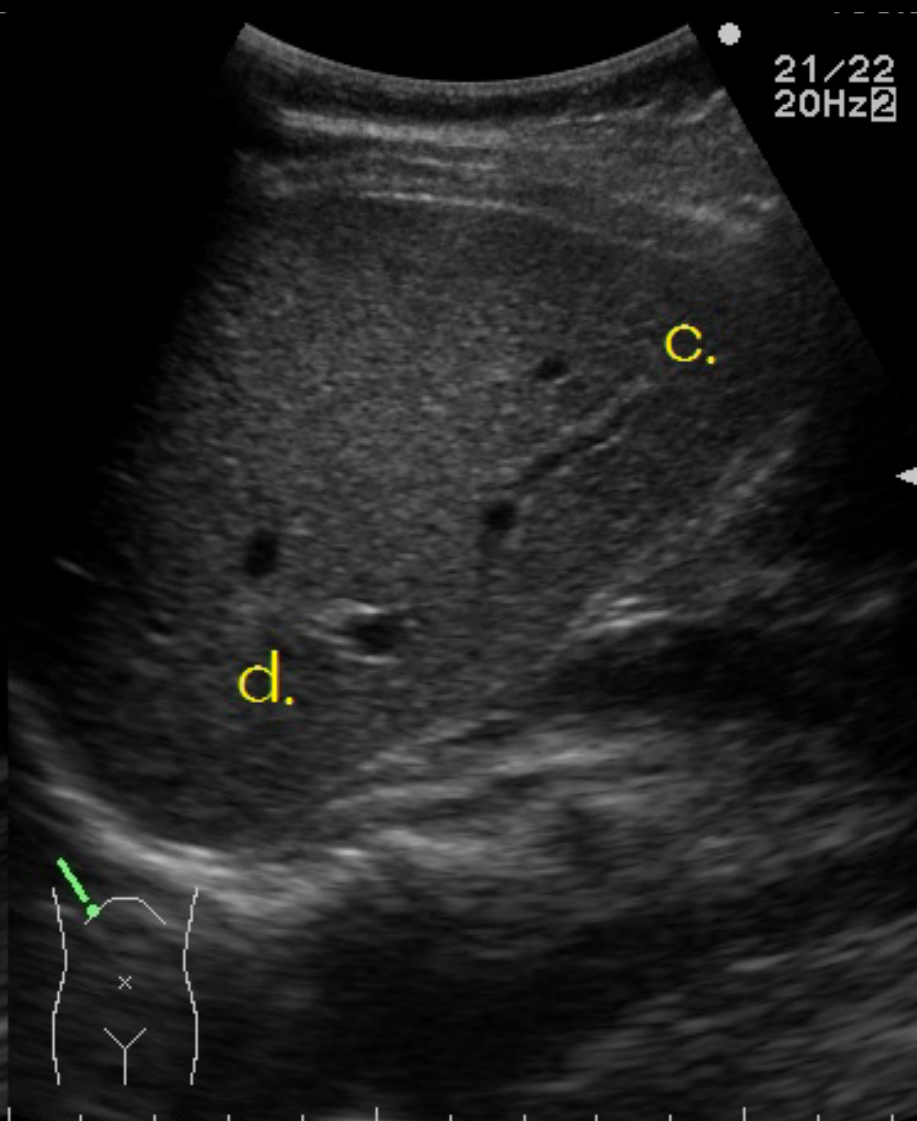
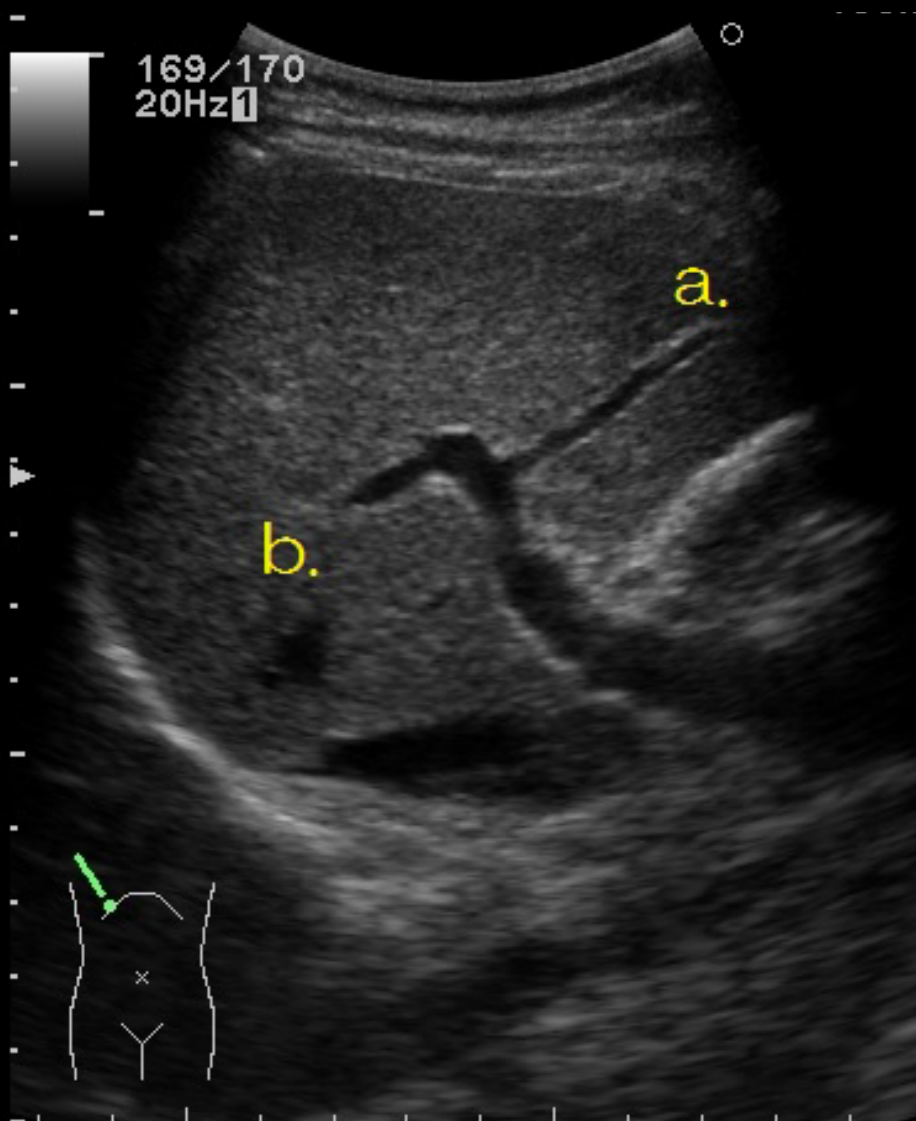
問題2

- 肝区域(クイノーの分類)の組み合わせで、正しいのはどれでしょうか？

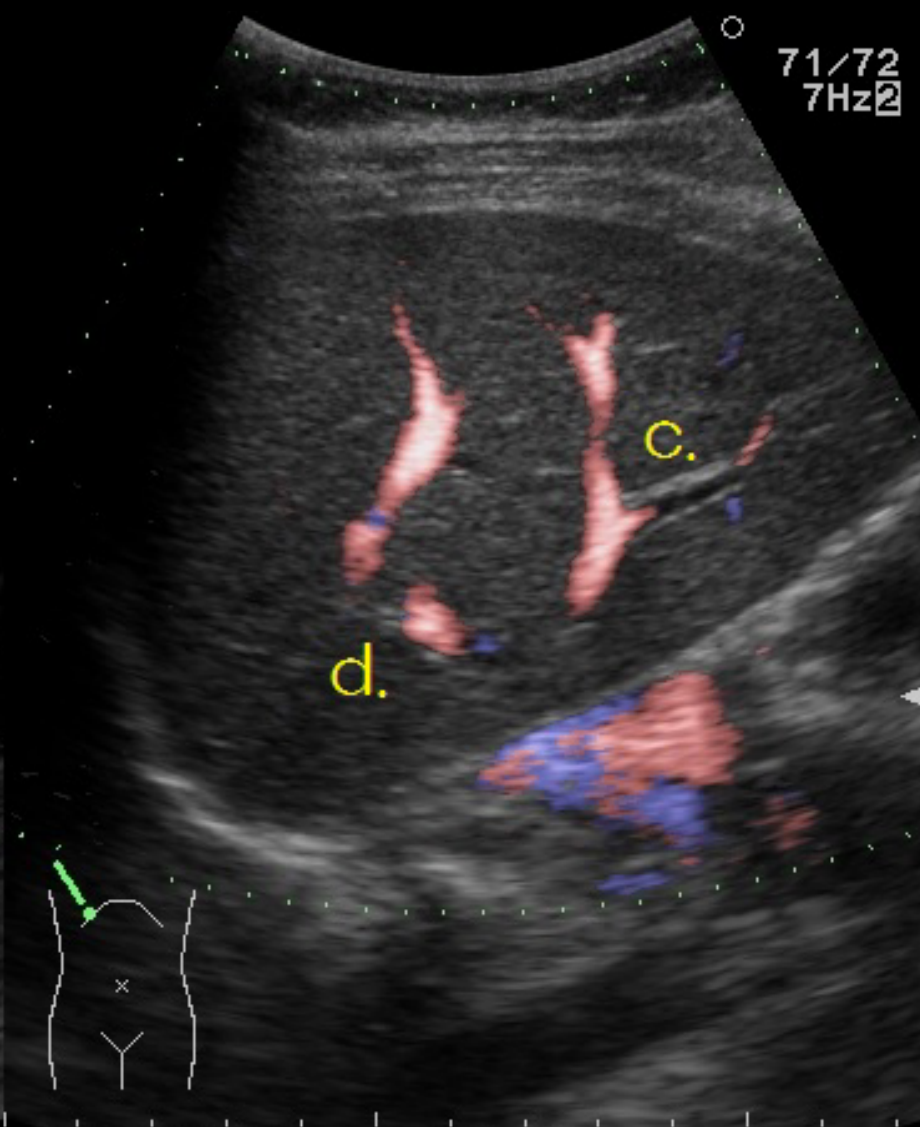
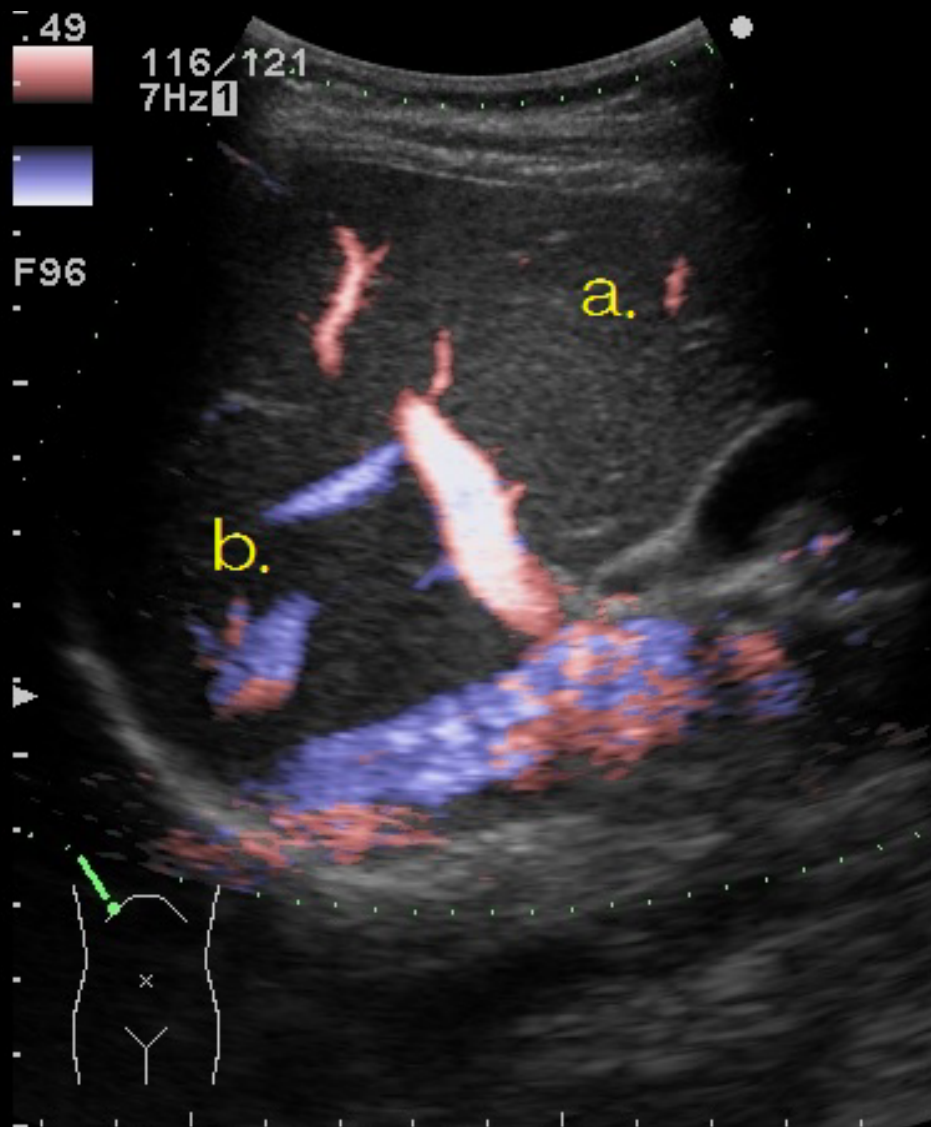
(画像2-1、画像2-2参照)

1. a: S8 b: S5 c: S7 d: S6
2. a: S8 b: S7 c: S6 d: S5
3. a: S5 b: S6 c: S7 d: S8
4. a: S5 b: S8 c: S6 d: S7
5. a: S6 b: S7 c: S5 d: S8

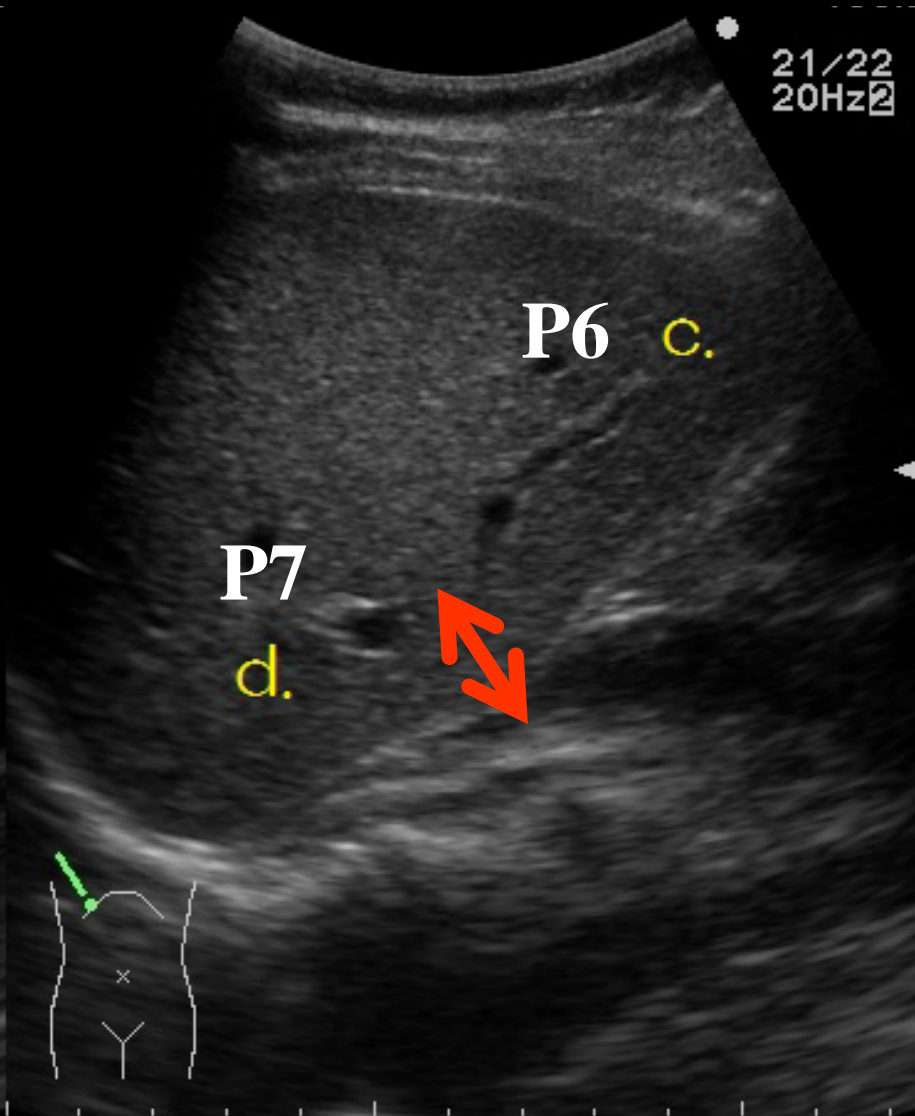
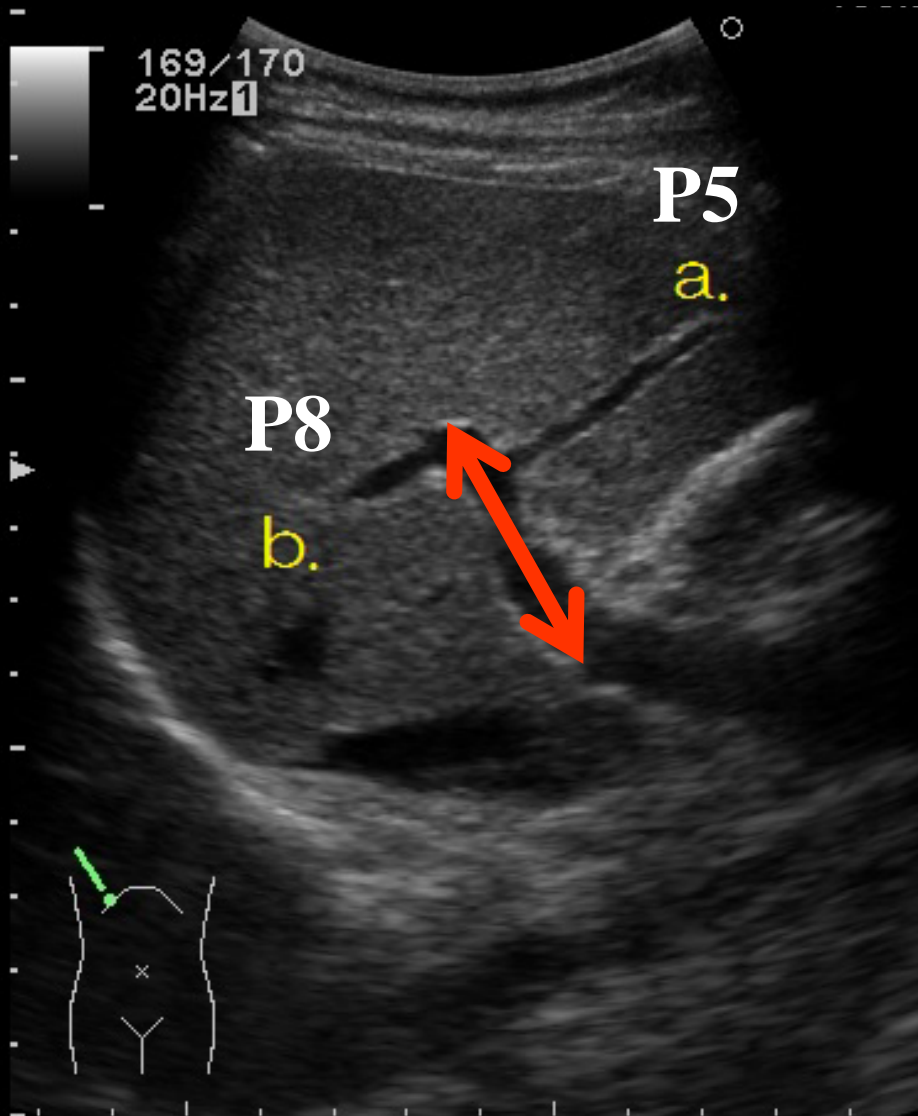
画像2-1



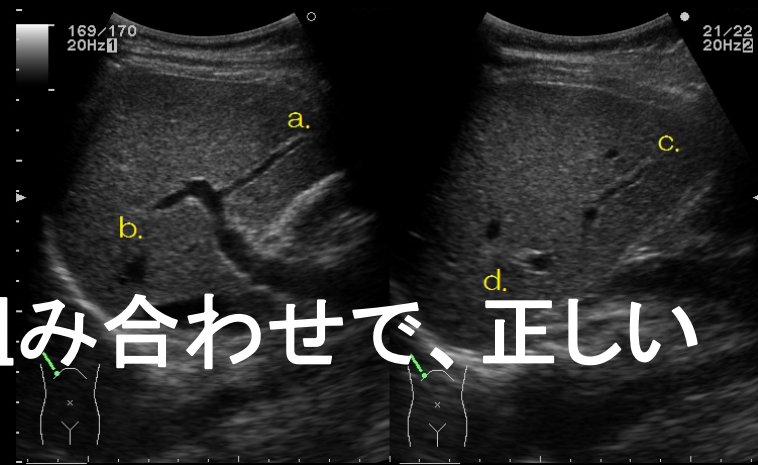
画像2-2



画像2-1



問題2



- 肝区域(クイノーの分類)の組み合わせで、正しいのはどれでしょうか？

(画像2-1、画像2-2参照)

- | | | | | | |
|----|-------|-------|-------|-------|--------------|
| 1. | a: S8 | b: S5 | c: S7 | d: S6 | 0/34 (0%) |
| 2. | a: S8 | b: S7 | c: S6 | d: S5 | 0/34 (0%) |
| 3. | a: S5 | b: S6 | c: S7 | d: S8 | 0/34 (0%) |
| 4. | a: S5 | b: S8 | c: S6 | d: S7 | 33/34 (97%) |
| 5. | a: S6 | b: S7 | c: S5 | d: S8 | 1/34 (3%) |

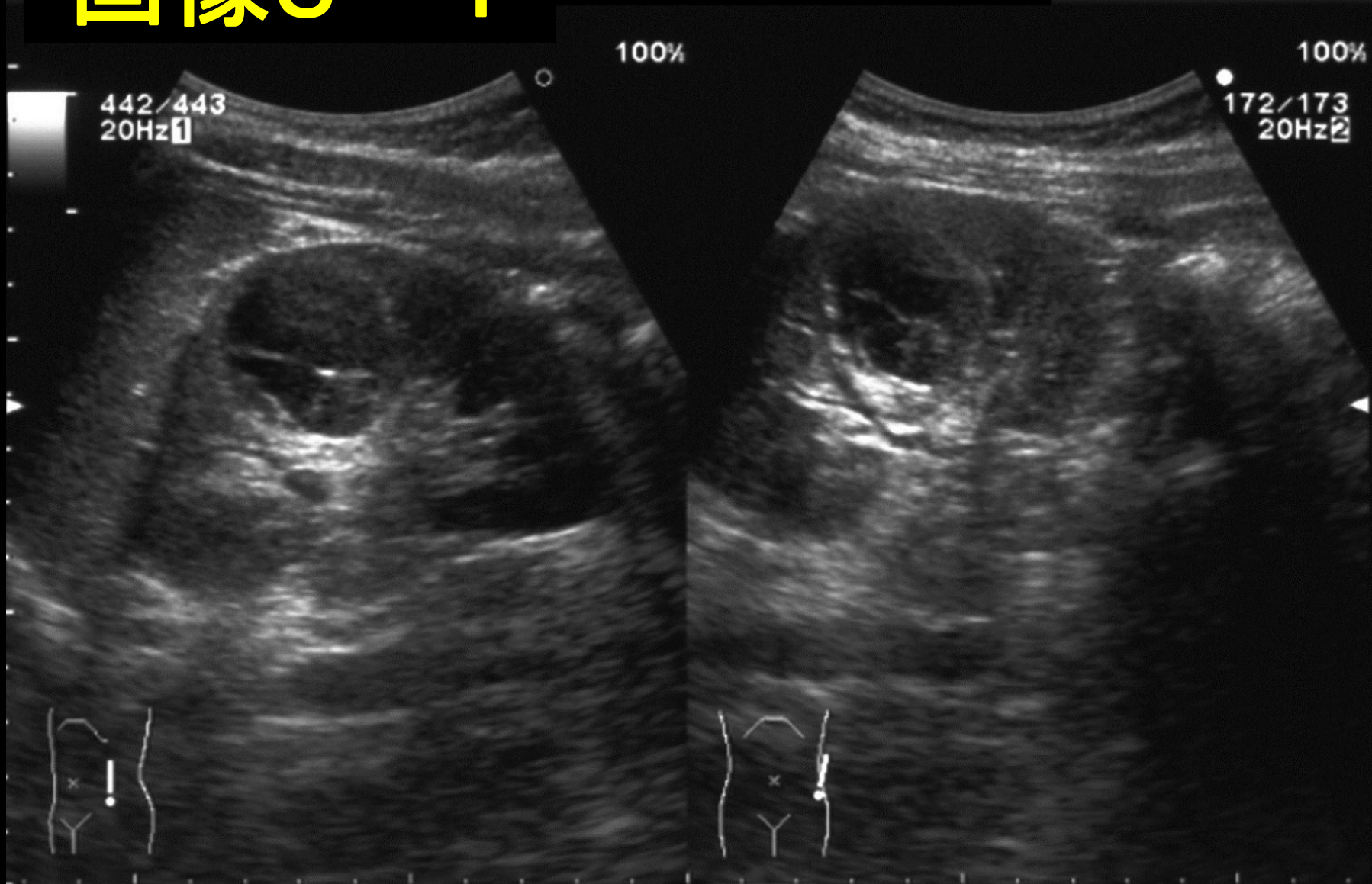
問題3

- ・ 左腰背部痛で受診されました。
- ・ 次のうち最も疑われるのはどれでしょうか？
(画像3-1、画像3-2参照)

1. 腎細胞癌
2. 腎盂腎癌
3. 単純性腎嚢胞
4. 出血性腎嚢胞
5. 水腎症

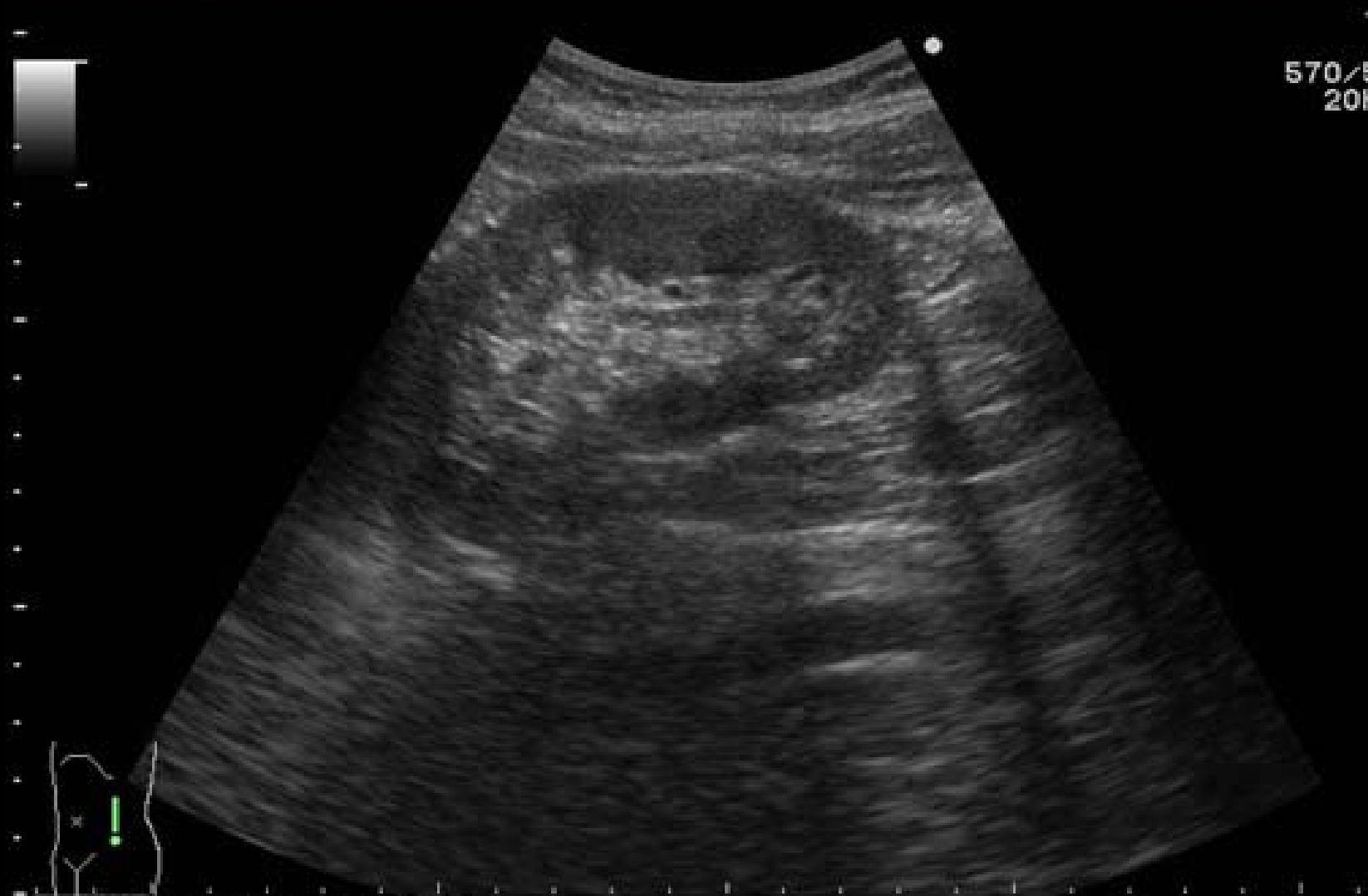画像3-1

12/11/12
13:26:56



画像3-2

13/03/21
09:05:23

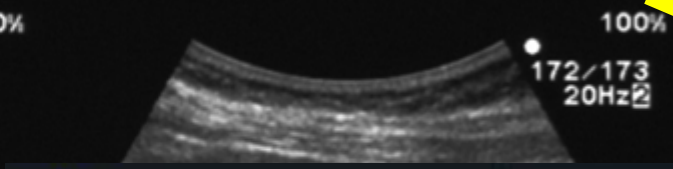
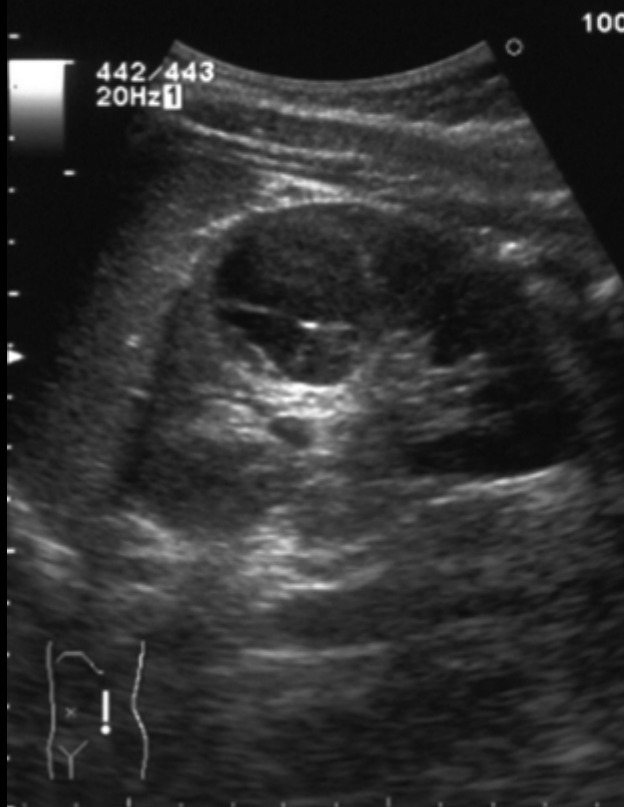

画像3-1

LOKA Matsusaka Chuo
General Hospital

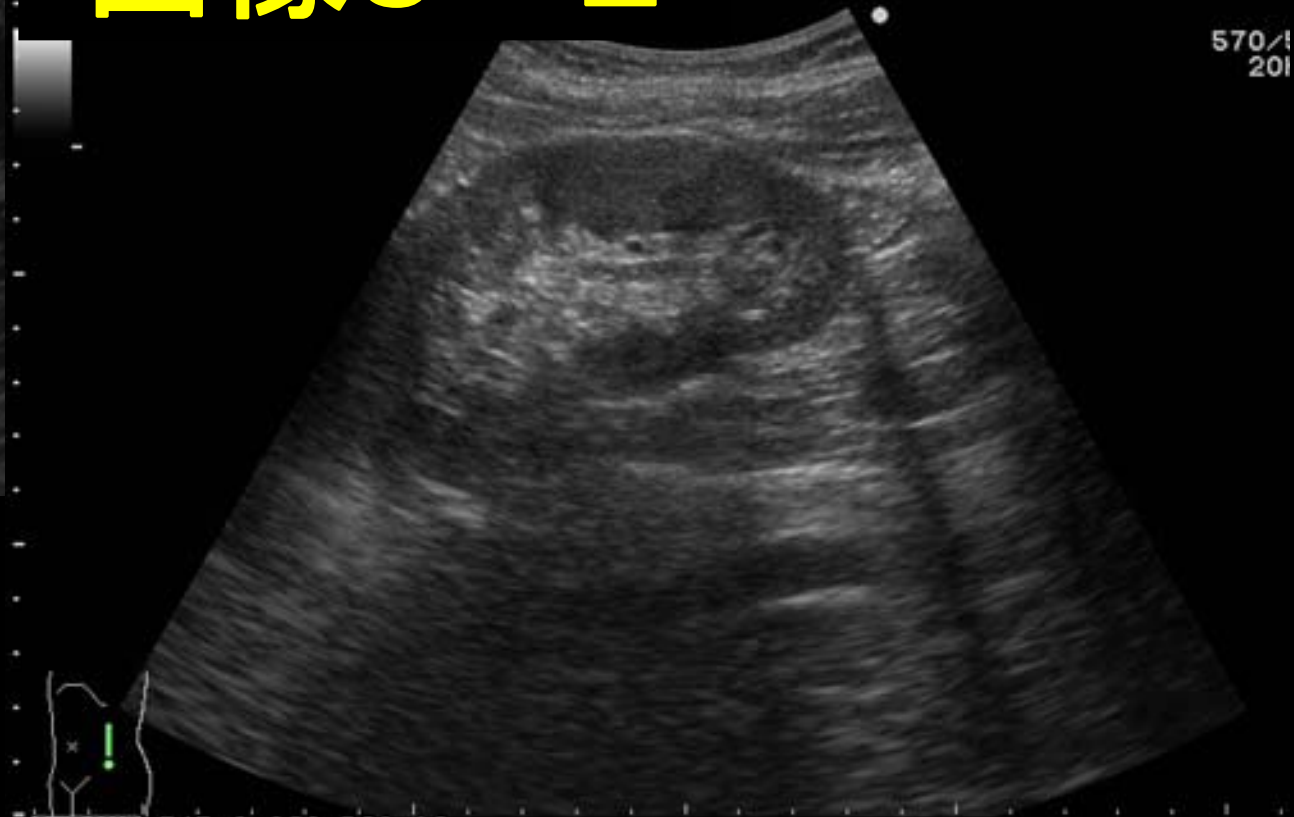12/11/12
13:26:56

約4ヶ月

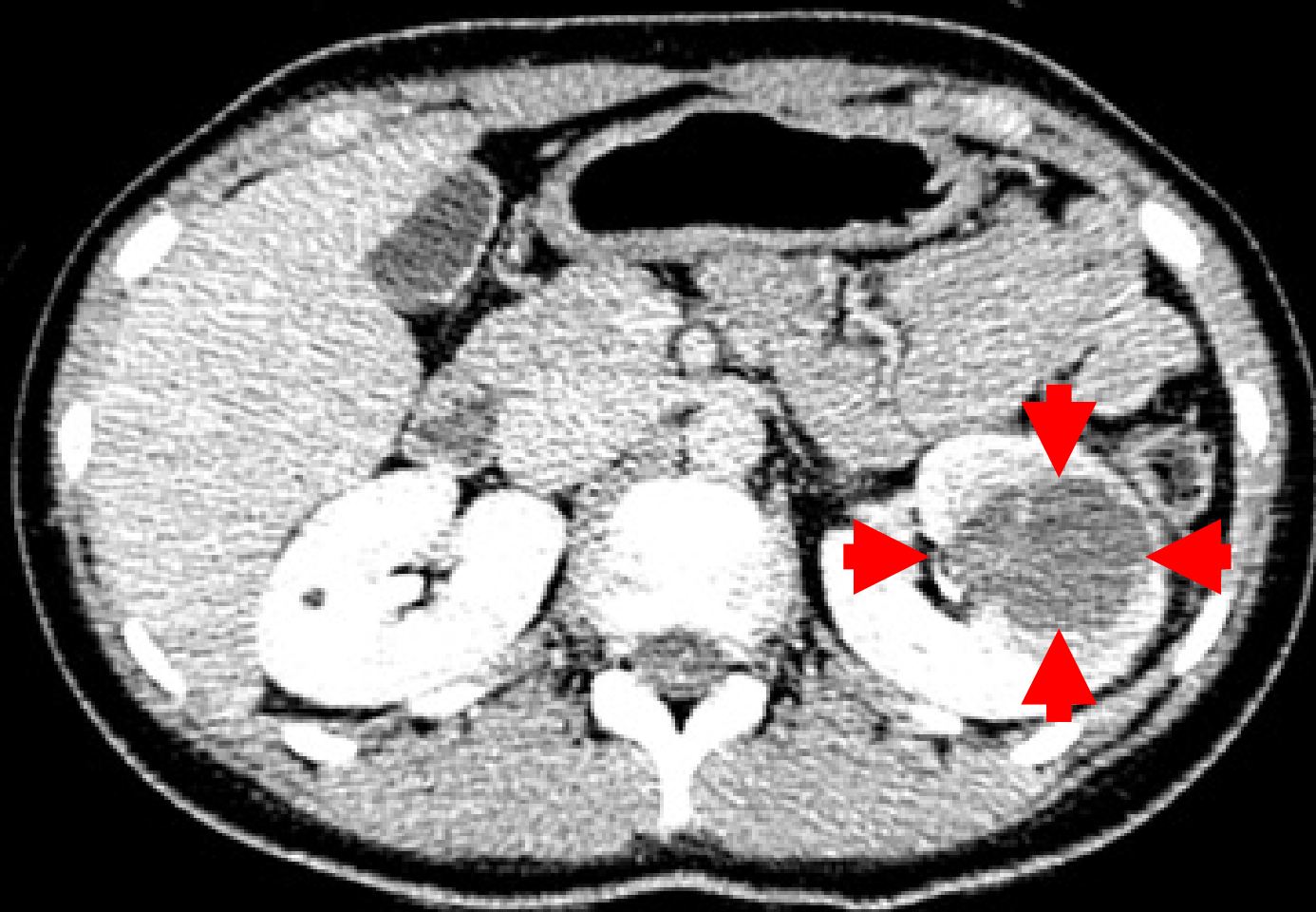


画像3-2

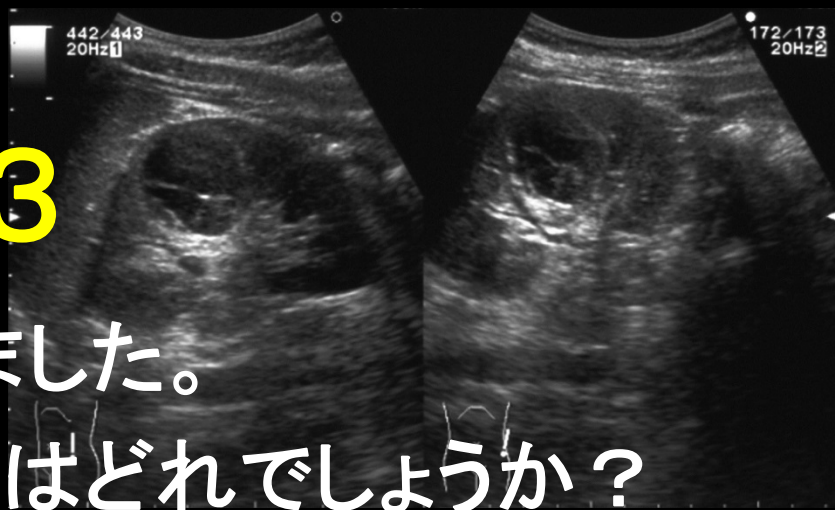
13/03/21
09:05:23



CT



問題3



- ・ 左腰背部痛で受診されました。
- ・ 次のうち最も疑われるのはどれでしょうか？
(画像3-1、画像3-2参照)

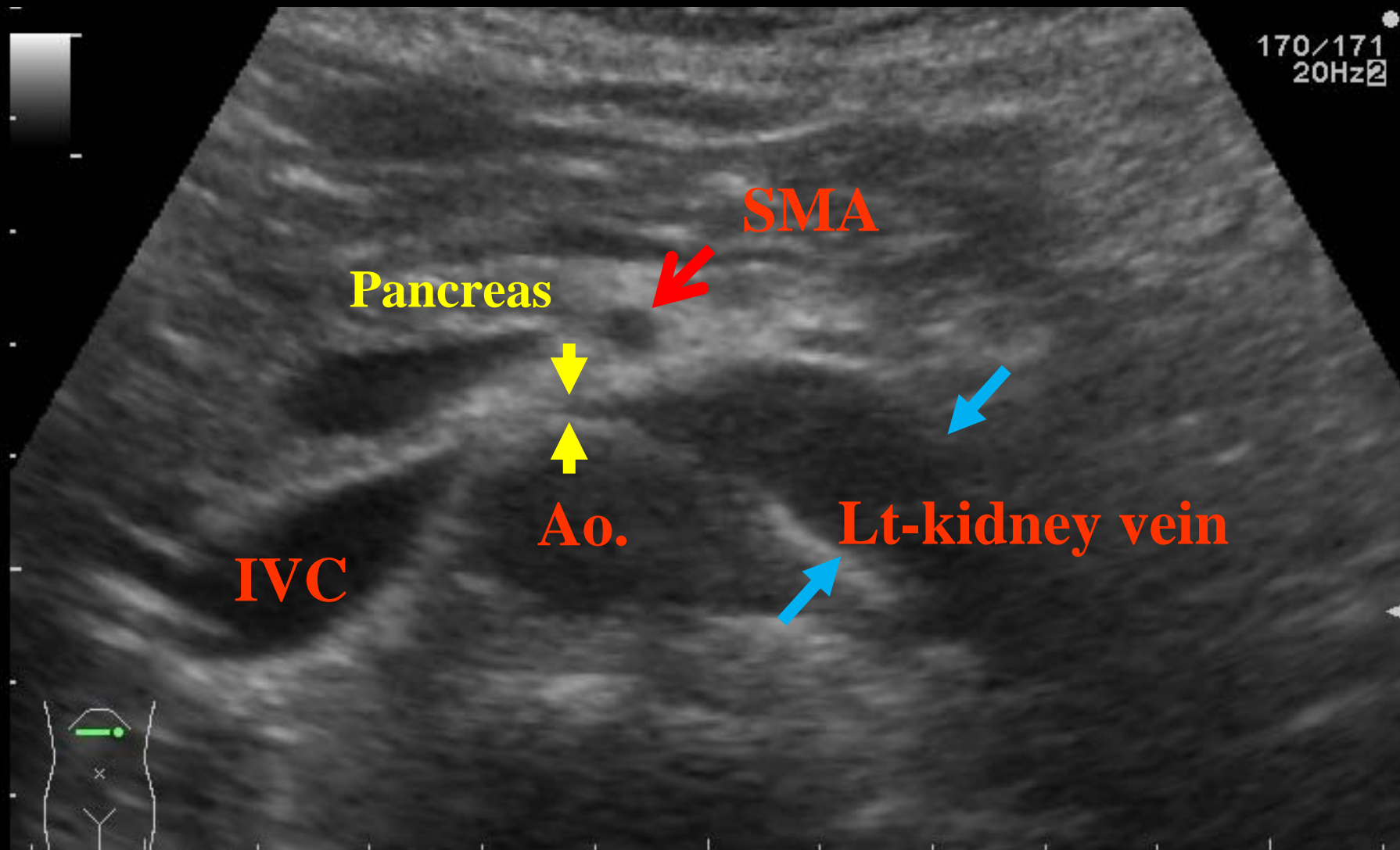
- | | | |
|----|--------|--------------|
| 1. | 腎細胞癌 | 5/34 (15%) |
| 2. | 腎盂腎癌 | 2/34 (6%) |
| 3. | 単純性腎嚢胞 | 0/34 (0%) |
| 4. | 出血性腎嚢胞 | 27/34 (79%) |
| 5. | 水腎症 | 0/34 (0%) |

問題4

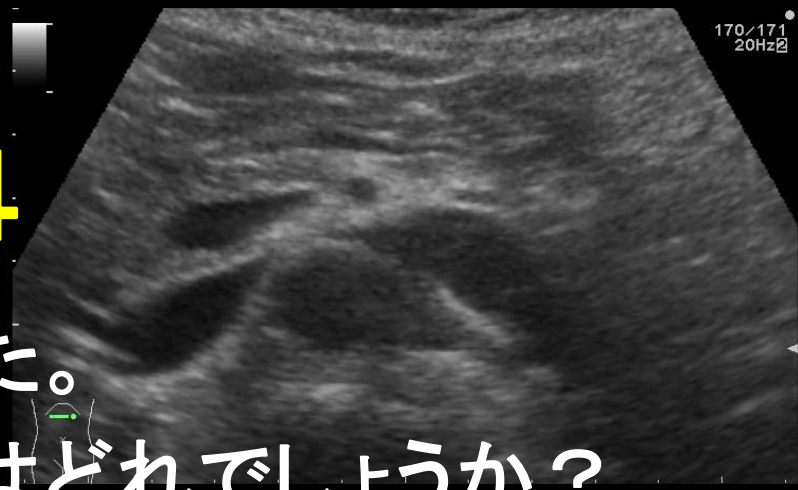- 慢性血尿で受診されました。
- 次のうち最も疑われるのはどれでしょうか？
(画像4参照)

1. ナットクラッカー現象陽性
2. 右腎静脈拡張
3. 左腎静脈瘤
4. 左尿管拡張
5. 有意所見なし

画像4



問題4



- 慢性血尿で受診されました。
- 次のうち最も疑われるのはどれでしょうか？
(画像4参照)

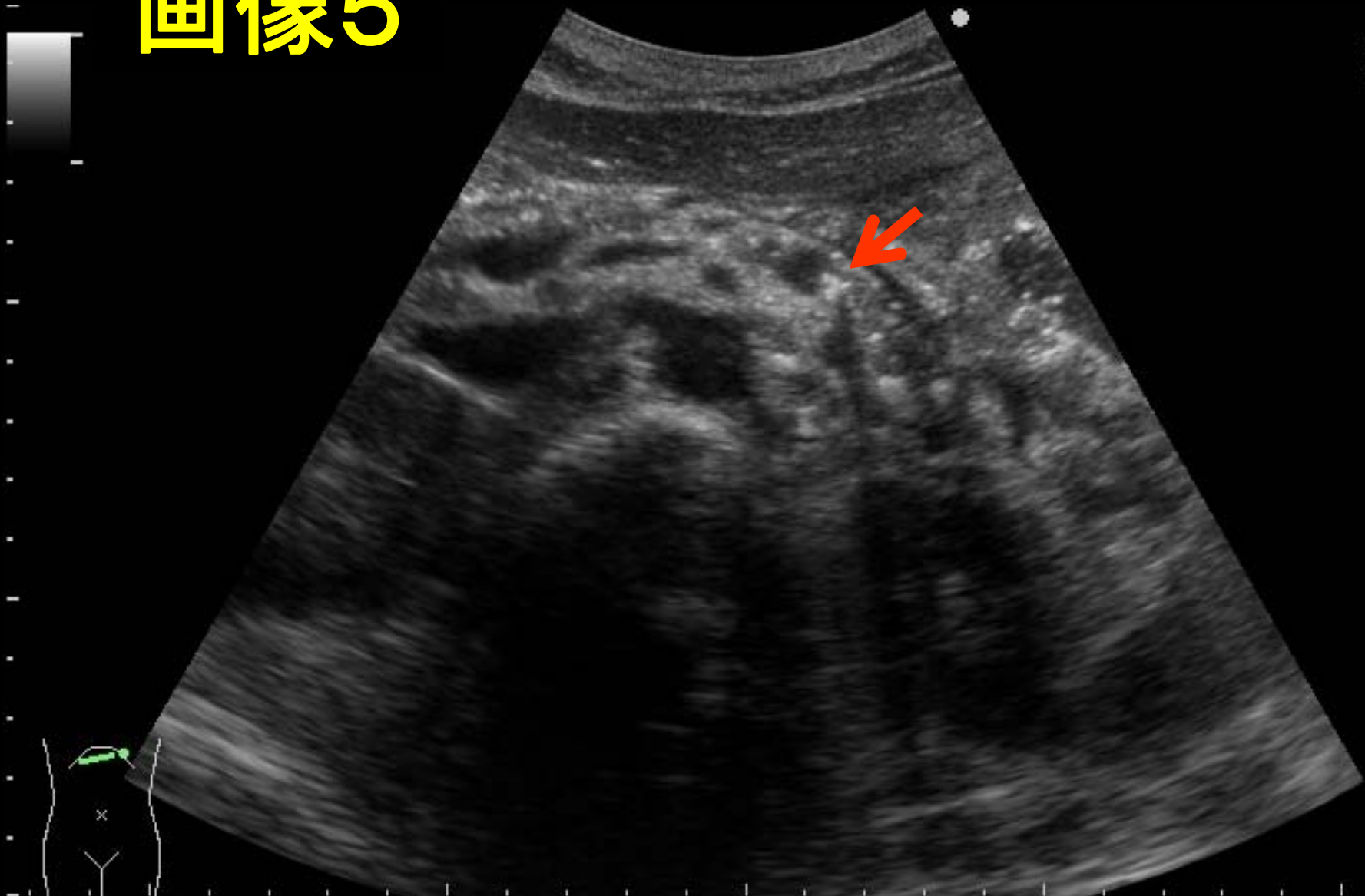
1.	ナットクラッカー現象陽性	34/34 (100%)
2.	右腎静脈拡張	0/34 (0%)
3.	左腎静脈瘤	0/34 (0%)
4.	左尿管拡張	0/34 (0%)
5.	有意所見なし	0/34 (0%)

問題5

- ・ 次のうち最も疑われるのはどれでしょうか？
(画像5参照)

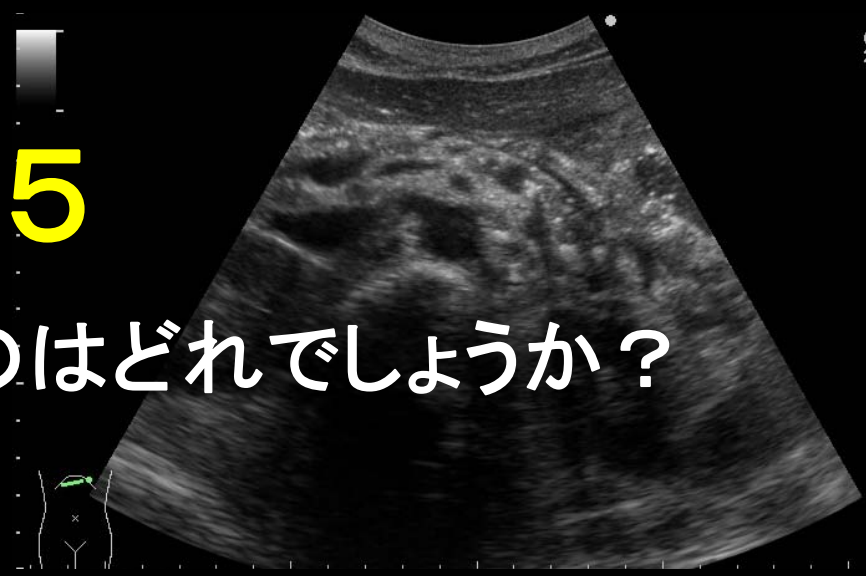1. 膵管内乳頭粘液性腫瘍
2. 自己免疫性膵炎
3. 膵管拡張のみ
4. 急性膵炎
5. 慢性膵炎

画像5



問題5

- 次のうち最も疑われるのはどれでしょうか？
(画像5参照)



- | | | |
|----|------------|--------------|
| 1. | 膵管内乳頭粘液性腫瘍 | 3/34 (9%) |
| 2. | 自己免疫性膵炎 | 0/34 (0%) |
| 3. | 膵管拡張のみ | 0/34 (0%) |
| 4. | 急性膵炎 | 0/34 (0%) |
| 5. | 慢性膵炎 | 31/34 (91%) |

慢性膵炎の診断基準

慢性膵炎の診断項目

①特徴的な画像所見

②特徴的な組織所見

③反復する上腹部痛発作

④血中または尿中膵酵素値の異常

⑤膵外分泌障害

⑥1日80g以上(純エタノール換算)の持続する飲酒歴

確診所見:以下のいずれかが認められる

a. 膵管内の結石

b. 膵全体に分布する複数ないしび漫性の石灰化

慢性膵炎確診: a, b のいずれかが認められる

a. ①または②の確診所見

b. ①または②の準確診所見と、③④⑤のうち2項目以上